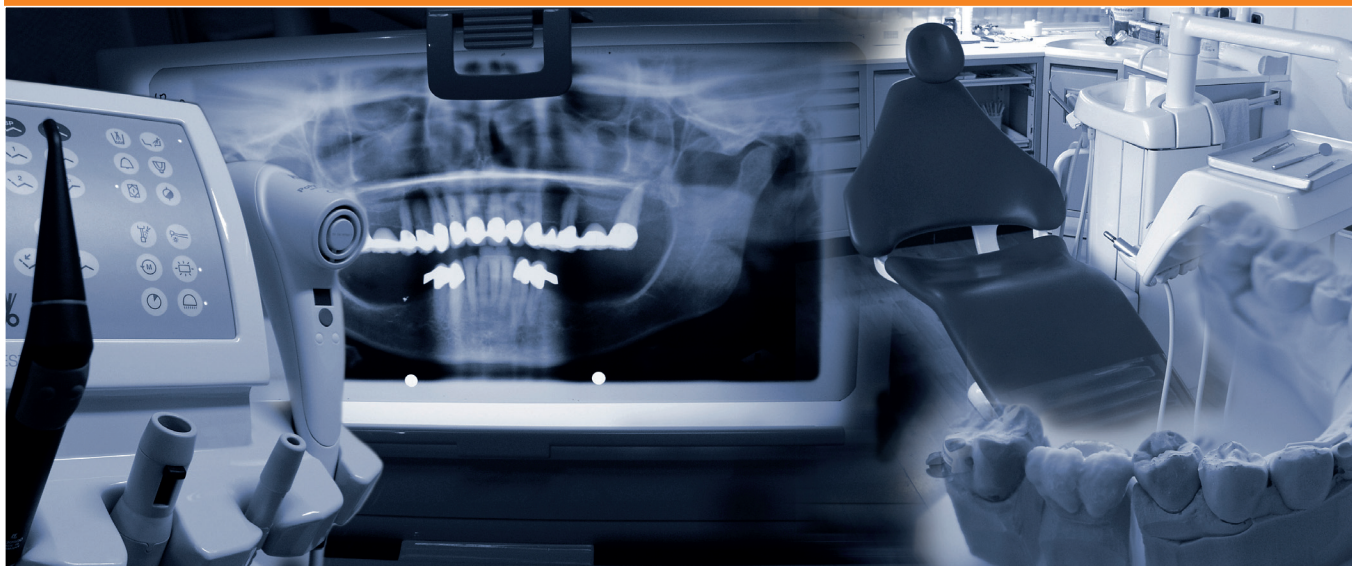


2° ISI CONTEST GIORNATA DELL'ALLIEVO

Coordinatore del Progetto:
Dr. Sandro Siervo

Milano, 15 ottobre 2011



sotto l'egida di



L'Istituto Stomatologico Italiano propone la seconda edizione di ISI Contest, una Giornata culturale dedicata e realizzata dagli Allievi medici odontoiatri di ISI. L'appuntamento annuale vuole rappresentare un momento di incontro per i Giovani Colleghi con il mondo Universitario, con l'Industria e con il mondo libero professionale.

L'evento quest'anno si svolgerà sabato 15 ottobre ed è aperto anche a tutti i Colleghi esterni ad ISI che desiderano confrontarsi con le problematiche e le sfide che la professione moderna ci chiede e ci impone. Per i primi 100 iscritti l'evento è accreditato con 5 crediti formativi ECM.

L'impostazione della giornata è oramai ben definita: ogni Allievo presenterà un Case Report od una Ricerca Sperimentale utilizzando il formato standard dei convegni internazionali: presentazione di cinque minuti e due minuti per le domande e risposte. Nella precedente edizione questa formula si è rivelata vincente offrendo la possibilità di discussioni e dibattiti con botte e risposte secche, vivaci e ricche di informazioni cliniche. Gli atti della Giornata ISI Contest 2011 saranno pubblicati su una monografia dedicata che verrà distribuita a tutti i partecipanti all'inizio dell'incontro.

La partecipazione ad ISI Contest è per gli Allievi di ISI un momento fondamentale della loro formazione: ogni Collega può infatti presentare una sua casistica clinica documentando con i fatti il proprio iter formativo. L'abbinamento di formazione clinica associata ad un corretto percorso di impostazione scientifica, sotto la costante guida di Tutor preparati e dedicati alla formazione, permette di potere seguire un percorso di formazione postuniversitaria che abiliterà i giovani Colleghi ad affrontare la professione con serietà e serenità. L'impegno di ISI per contribuire alla preparazione della nuova generazione di Colleghi riconosce un Leitmotiv molto semplice: imparare la professione nel rispetto del paziente affrontando la professione con un aggiornamento continuo per conoscere le nuove possibilità terapeutiche e la predicibilità delle scelte proposte.

L'investimento è stato e sarà sempre impegnativo, ma negli anni i risultati ci stanno dando ragione e noi siamo certi di avere intrapreso la strada giusta per potere sostenere il necessario sviluppo clinico scientifico richiesto alla nostra professione.

• Sandro Siervo

Direttore Allievi Istituto Stomatologico Italiano

PROGRAMMA

- 8.30-9.00 Registrazione dei Partecipanti
- 9.00-9.15 Presentazione della Giornata
Sandro Siervo - Luca De Micheli
- 9.15-9.30 Saluto dei Presidenti ISI e Fondazione
Roberto Borloni - Carlo Fossati
- 9.30-11.30 Presentazioni Allievi ISI
- 11.30-12.00 Coffee Break
- 12.00-14.00 Presentazioni Allievi ISI
- 14.30 Lunch conviviale

Per l'iscrizione obbligatoria gratuita contattare la Sig.ra Ilaria Bombelli
tel. 02 54176300 - info@isimilano.eu

Abstract ottobre 2011

| | Autore | Tutor | Titolo |
|----|-----------------------|-------------------|--|
| 1 | Valentina Amateis | Marco Cribiù | Trattamento ortodontico in età adulta: Tecnica INVISALIGN® |
| 2 | Francesco Arfiero | Marco Castagnola | Il restauro protesico di un incisivo centrale in un caso di linea del sorriso alta |
| 3 | Fabrizia Arioli | Angelo Casali | Trattamento chirurgico con laser a diodi dei papillomi del cavo orale |
| 4 | Elena Bassani | Luigi Paglia | Raro Caso di malformazione dentale associata a mesiodens |
| 5 | Caterina Bosio | Guido Gallini | Confronto istologico fra osso bovino deproteinizzato da solo o in combinazione con osso autologo per il rialzo del seno mascellare |
| 6 | Andrea Bottino | Mario Castiglioni | Impronta con scanner intraorale digitale cadent I-Tero |
| 7 | Sabrina Bruccoli | Mario Castiglioni | Riabilitazione protesica in un soggetto con notevole atrofia del mascellare inferiore |
| 8 | Francesco Buono | Alba Bassi | Riabilitazione implantoprotesica in edentulia bimascellare |
| 9 | Chiara Casto | Alberto Clivio | Trattamento combinato chirurgico-ortodontico di una terza classe scheletrica |
| 10 | Giuseppe Cutrò | Marco Persia | Le ectopie in odontostomatologia: eventi naturali e iatrogeni |
| 11 | Stefania De Giorgio | Luigi Paglia | Frattura corono radicolare complicata: approccio multidisciplinare |
| 12 | Flor Maria Ghielmi | Luca De Micheli | Il valore della preparazione iniziale in letteratura e nella pratica quotidiana |
| 13 | Luca Ginocchio | Luca De Micheli | Chirurgia parodontale rigenerativa di un difetto osseo angolare in zona estetica |
| 14 | Francesca Giudice | Maurizio Mazza | Riabilitazione implanto-protesica nel settore frontale |
| 15 | Vincenzo Goletti | Massimo Zanaboni | La protesi telescopica per la riabilitazione del mascellare superiore |
| 16 | Gianfranco Grassi | Marco Castagnola | Lesione traumatica degli incisivi centrali superiori nell'adulto: trattamento di un caso complesso di terza classe dento-scheletrica |
| 17 | Luca Riccardo Grassi | Alberto Clivio | Tecnica ortodontica Damon nel trattamento di un grave caso di terza classe dento-scheletrica. |
| 18 | Alessandro Grisa | Giovanni Azimonti | Trattamento di Riassorbimento Radicolare Esterno con MTA: case report con caso clinico |
| 19 | Tommaso Mascarello | Alba Bassi | Risoluzione di un caso di edentulismo mediante protesi mobile totale |
| 20 | Isabella Mazzolari | Luigi Paglia | Sedazione con Micronan nel piccolo paziente pediatrico |
| 21 | Paolo Ordesi | Marco Persia | Cisti mucosa del seno mascellare e correzione di atrofia mascellare mediante sinus lift: approccio combinato |
| 22 | Luca Pisoni | Marco Persia | Rialzo del seno mascellare: confronto tra due metodiche |
| 23 | Elena Perasso | Paola Basevi | Ritattamento endodontico, sbiancamento e ricostruzione con perni in fibra di vetro |
| 24 | Roberta Rapetti | Andrea E. Bianchi | Chirurgia mucogengivale per la ricopertura di superfici radicolari esposte |
| 25 | Paolo Raschiotti | Paola Basevi | Sbiancamento interno ed esterno e trattamento restaurativo diretto di incisivo centrale superiore |
| 26 | Maurizio Seidita | Mario Castiglioni | Introduzione alle nuove tecnologie di scansione digitale intraorale in un caso di ripristino implanto-protesico di una edentulia in zona 1.5 |
| 27 | Roberto Sola | Mario Castiglioni | Il recupero della dimensione verticale tramite protesi cementata su impianti |
| 28 | Michela Soldano | Carlo Besozzi | Ritattamento Ortodontico di un caso di asimmetria con Tecnica Damon |
| 29 | Margherita Spinelli | Luigi Paglia | Frenulectomia laser assistita |
| 30 | Valeria Torchia | Luigi Paglia | Valutazione della rimineralizzazione interprossimale mediante DIAGNOdent dopo uso di Tooth Mousse |
| 31 | Gabriele Villa | Marco Castagnola | Risoluzione di un caso di grave atrofia latero-posteriore della mandibola attraverso una protesi fissa full-arch a sostegno implantare. |
| 32 | Maria Teresa Zaccaria | Alberto Clivio | Trattamento di una seconda classe prima divisione con retrusione mandibolare tramite correttore Forsus TM: case report con caso clinico |